

Заключение

Таким образом, приведенные данные наглядно свидетельствуют о достаточно объективной и информативной оценке эффективности лечения больных острым пиелонефритом с использованием МЛТ. С помощью примененной в работе оригинальной термографической методики удалось визуализировать воздействие магнитного лазерного излучения на очаг патологического процесса. Доказано, что максимальная реакция тканей воспаленной почки на лазерное воздействие наблюдалась после 3 сеансов МЛТ и продолжалась в течение 2 сут после окончания курса, что подтверждает длительное терапевтическое последствие МЛТ на ткани организма. Полученные данные хорошо коррелируют с клинико-лабораторными показателями, что позволяет шире внедрять МЛТ в клиническую практику.

Литература

1. Авдошин В.П. Этиопатогенетическое обоснование применения низкоинтенсивного лазерного излучения в комп-

лексном лечении больных острым пиелонефритом: Автореф. дисс. ... д-ра мед. наук. – М., 1992.

2. Андрюхин М.И., Авдошин В.П., Михайлова Е.В. Коррекция выведения лекарственных препаратов почками с помощью лазеротерапии // Лазеры в медицинской практике: Сб. тез. 2-й конф. Московского региона. – Видное, 1992.
3. Казлов В.И. Взаимодействие лазерного излучения с биотканями // Применение низкоинтенсивных лазеров в клинической медицине. – М., 1997. – С. 29–34.
4. Лопаткин Н.А. и др. Урология. – М.: Медицина, 1995. – С. 188–195.

Thermovisional control of magnitolaserotherapeutical effectiveness in treatment of patient with acute pyelonephritis

V.P. Avdoshin, M.I. Andryukhin, V.N. Shirahov

Acute pyelonephritis is the most common disease in the structure of incidence of kidney pathology. Magnitolaserotherapy has proved to be effective method of treatment in patients with acute pyelonephritis. It improves microcirculation in the inflammatory lesion, antimicrobial drug supply and reduces edema. Thermography and thermovision help to diagnose and perform treatment control of acute pyelonephritis. The method also allows to make magnitolaserotherapeutical effect on tissues visible and to perform the control of the course of acute pyelonephritis.

УДК 615.849.19:617.55-007.43-089:572

И.М. Байбеков, Ю.И. Калиш, Л.З. Аметов, С.Х. Захидова

Применение инфракрасных лазеров в хирургическом лечении послеоперационных рецидивных и гигантских грыж

НЦХ им. акад. В.В. Вахидова

Ключевые слова: гигантские и рецидивные грыжи, лазеры, гнойно-воспалительные осложнения, морфология

Грыжесечение, выполненное в плановом порядке, является «чистой» операцией. Частота гнойно-воспалительных осложнений при них не должна превышать 1%, но, по данным некоторых авторов [12], составляла 1,5%. Послеоперационные грыжи, являясь по существу следствием гнойно-воспалительных осложнений [11], занимают второе место после паховых грыж, составляя 20–22% от общей частоты грыж [6]. Рецидивы грыж наблюдаются в среднем у 15–20% больных [1, 7].

Стремление снизить количество гнойно-воспалительных осложнений и рецидивов послеоперационных грыж вынуждает хирургов искать пути их профилактики. Низкоинтенсивное лазерное излучение НИЛИ является средством, отвечающим этим требованиям [4, 5, 9, 10]. Один из механизмов воздействия НИЛИ инфракрасного (ИК) диапазона на организм – улучшение микроциркуляции вследствие нормализации реологических свойств крови. Кроме того, НИЛИ оказывает влияние на прекапиллярные сфинктеры и перичиты, способствуя увеличению кровенаполнения капилляров, их пропускной спо-

собности и численности за счет включения резервных и возникновения новых [3, 8]. Воздействие НИЛИ на поврежденную ткань приводит к укорочению фаз воспалительного процесса, главным образом, экссудативной и инфилтративной [2].

Цель работы – изучение воздействия ИК лазерного диапазона на профилактику гнойно-воспалительных ран осложнений у больных с гигантскими и рецидивными послеоперационными грыжами.

Материалы и методы исследования

Оперировано 307 пациентов в возрасте от 19 до 75 лет с послеоперационными грыжами, из них 137 – с обширными, гигантскими и рецидивными грыжами. Курс лазерной терапии проведен 58 пациентам с использованием ИК-лазеров («МИЛТА», «Узор»). В план предоперационной подготовки включали сеансы облучения передней брюшной стенки в области грыжевого выпячивания. Сеансы проводили 1 раз в сутки в течение 300 с; всего 3 сеанса. Режим сканирующе-

щий, длина волны – 0,89 мкм, импульсная мощность – 3 Вт, частота импульсов – 5000 Гц.

Результаты воздействия НИЛИ на ткани передней брюшной стенки оценивали морфологически с помощью световой и трансмиссионной электронной микроскопии. В этих целях интраоперационно забирали биоптаты кожи, апоневроза и мышц.

Группу сравнения составили 79 пациентов, в план лечения которых сеансы облучения НИЛИ не включали.

В послеоперационном периоде на 2-е сутки возобновляли воздействие ИК-лазерами в тех же режимах (7 сеансов).

Все пациенты оперированы под общим интубационным наркозом. Выполнялась комбинированная мышечно-апоневротическая пластика (Шампионера – 90, Салежко – 13, Мейо – 13, Вишневого – 3, с соблюдением анатомических взаимоотношений – 18).

Результаты исследования и их обсуждение

Светооптические исследования позволили обнаружить у пациентов с грыжами передней брюшной стенки определенные изменения. Эпидермис кожи несколько истончен, его роговой слой очень тонкий, местами отсутствует. Митозы в базальном и шиповатом слое не определяются. В шиповатом слое отмечается слабо выраженный акантолиз. Явлений акантоза нет. Граница дермы и эпидермиса гладкая, ровная, без характерной фестончатости. Дерма в основном сформирована тонкими хаотичными обрывками коллагеновых волокон. Микрососуды дермы весьма полиморфны. Наряду с капиллярами, имеющими расширенные просветы, заполненные форменными элементами и жидкой частью крови, встречаются застывшие капилляры и артериолы. Стенки некоторых артериол гиалинизированы. Как правило, в дерме число клеток соединительной ткани незначительно, особенно малочисленны фибробласты. Они некрупные и, как правило, сосредоточены у базальной мембраны эпидермиса.

Поверхностная фасция (гиподерма) образована коллагеновыми и эластическими волокнами. Среди них располагаются фибробласты и другие единичные клетки соединительной ткани. В поверхностной фасции доминируют эластические волокна, которые формируют крупнопетлистую сеть. Характерной особенностью фасции является то, что значительный объем занимают так называемые бесструктурные зоны, т. е. участки, не занятые клетками и волокнами.

В мышцах также выявлены значительные структурные изменения: хаотичное расположение мышечных волокон, снижение числа ядер миоцитов, нарушение продольной и поперечной

исчерченности. Микрососуды мышц отличает полиморфизм. Наряду с микрососудами с расширенными просветами обнаруживаются микрососуды со спавшимися просветами. Как правило, в просвете микрососудов не содержится форменных элементов крови. При умеренной воспалительной реакции тканей в области грыжи наблюдается слабовыраженная инфильтрация тканей полиморфно-клеточными элементами. В поверхностной фасции клетки инфильтрата располагаются как на поверхности, так и в ее толще (рис. 1). На поверхности мышц плотность инфильтрата более значительна, однако клетки инфильтрата не проникают в толщу мышечной ткани.

Электронно-микроскопически установлено, что коллагеновые волокна дермы фрагментированы. Межволоконные промежутки слегка отечны и расширены. В цитоплазме фибробластов редуцированы внутриклеточные структуры, связанные с гетеросинтезом: комплекс Гольджи и зернистая эндоплазматическая сеть. Среди коллагеновых волокон располагаются редкие соединительно-тканые клетки, встречаются фрагменты разрушенных клеток, таких как эозинофилы и их секреторные гранулы. В мышцах микрососуды со спавшимися просветами характеризуются утолщением цитоплазмы эндотелиоцитов, умеренным перикапиллярным отеком, разрывлением и расплавлением базальных мембран капилляров. При умеренном воспалении тканей в области грыжевых ворот среди клеток инфильтрата доминируют нейтрофильные полиморфноядерные лейкоциты и макрофаги. В цитоплазме последних встречаются разнообразные фагосомы.

В группе больных с гигантскими и рецидивными грыжами, которым не проводилась лазерная терапия, морфология кожи, фасции и мышц существенно не отличается от описанной ранее. В коже – некоторое утолщение эпидермиса, увеличение числа рядов клеток шиповатого слоя, более толстый роговой слой. В дерме определяются равномерно распределенные дискретные

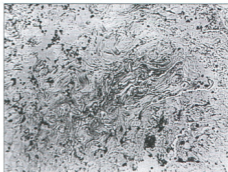


Рис. 1. (Объяснения в тексте).

короткие коллагеновые волокна (рис. 2). Относительная объемная доля микрососудов и клеток соединительной ткани невелика. В дерме доминируют мелкие фибробласты, которые равномерно распределены во всех ее участках. В поверхностной фасции больше коллагеновых волокон в виде пучков различной, преимущественно небольшой толщины, переплетенных друг с другом. Ретикулиновые волокна немногочисленны. Среди клеток в поверхностной фасции доминируют крупные и равномерно распределены по всей поверхности фасции. Микрососуды немногочисленны, большинство их со спавшимися просветами. В мышцах различной толщины мышечные волокна располагаются хаотично. Ядра немногочисленны. Поперечная и продольная исчерченность выражена плохо. Микрососуды в мышцах немногочисленны, отличаются полиморфизмом.

По данным электронно-микроскопических исследований тканей у пациентов с гигантскими и рецидивными грыжами, существенных различий в сравнении с первой группой не выявлено.

Морфологические исследования биоптатов, взятых у пациентов после 3 сеансов лазерной терапии, выявили существенные изменения кожи, поверхностной фасции и мышц в области грыжевых ворот. Клетки шиповатого слоя тесно прилегают друг к другу, без каких-либо признаков акантолиза. Роговой слой несколько утолщен. Наиболее значительные изменения определяются в дерме. Коллагеновые волокна сформированы в мощные пучки, которые тесно переплетаются друг с другом. Большое количество фибробластов, сами клетки крупнее. Увеличена относительная объемная доля микрососудов. Большая их часть с расширенными просветами и содержит эритроциты и другие форменные элементы крови (рис. 3). В поверхностной фасции довольно крупные пучки коллагеновых волокон чередуются с эластическими волокнами, «беструктурных» зон почти не определяется. Увеличено число микрососудов. Существенное утолщение мышечных волокон. Значительно увеличены относительная объемная доля микрососудов и объем нервных элементов.

Электронно-микроскопические исследования, проведенные после воздействия ИК-излучения, позволили установить, что в клетках базального и нижних рядов шиповатого слоя кожи увеличен объем ядер и ядрышек (рис. 4). В цитоплазме эпидермоцитов возросло содержание полисом и свободных рибосом. Существенно увеличилось и число десмосом со стороны соответствующих контактирующих клеток, а также тонофибрилл. В клетках зернистого слоя гранулы кератогиалина не крупные, равномерно распределены по всей цитоплазме. В цитоплазме ке-

ратиноцитов отмечается существенное возрастание числа тонофиламентов. Все это в значительной мере способствует повышению прочности эпителиального пласта. В дерме увеличена объемная доля коллагеновых волокон, наблюдается утолщение их пучков, что сопровождается выраженной активацией фибробластов. На электронно-микроскопическом уровне это проявля-

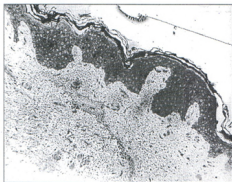


Рис. 2. (Объяснения в тексте).

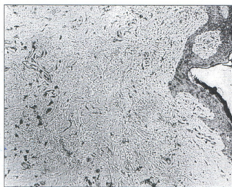


Рис. 3. (Объяснения в тексте).

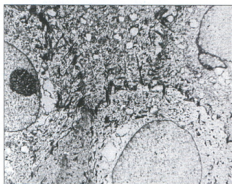


Рис. 4. (Объяснения в тексте).

ется возрастанием плотности цитоплазмы за счет увеличения числа полисом, объемной доли зернистой эндоплазматической сети и комплекса Гольджи. Среди фибробластов преобладают клетки с крупными ядрами. Значительное содержание в цитоплазме как полисом, так и структур для гетеросинтеза указывает на то, что это активные юные фибробласты. С плазматическими мембранами фибробластов тесно контактируют крупные коллагеновые волокна. Отдельные коллагеновые волокна можно различить в вакуолях в цитоплазме фибробластов. Это и тесный контакт скоплений коллагеновых волокон с плазматическими мембранами фибробластов указывает на интенсивные процессы коллагенообразования этими клетками. Микрососуды дермы расширены. Просветная поверхность эндотелиоцитов с многочисленными микроворсинками и выростами. В цитоплазме эндотелиоцитов определяются многочисленные вакуоли. Область перикариона выступает в просвет сосудов. Базальная мембрана утолщена, на всем протяжении контактирует с перичитами. В расширенных просветах микрососудов определяются многочисленные форменные элементы крови, преимущественно эритроциты. Вокруг сосудов, как правило, многочисленные коллагеновые волокна.

Аналогичные ультраструктурные изменения определяются в микрососудах фасции: существенно утолщенные базальные мембраны. Вокруг сосудов наряду с юными фибробластами нередко выявляются и другие соединительно-тканые клетки, в том числе нейтрофильные полиморфно-ядерные лейкоциты. В мышцах отчетливо определяются темные линии Z и светлые окрашенные полоски I, а также темные полосы A с линиями M. Митохондрий в миоцитах немного. Поверхность мышц контактирует с многочисленными фибробластами. Большая относительная объемная доля в цитоплазме структур для специфического гетеросинтеза: профилей зернистой эндоплазматической сети, комплекса Гольджи — указывает на интенсификацию процессов гетеросинтеза. Это подтверждается наличием большого числа коллагеновых волокон, которые располагаются короткими пучками. Сами волокна нежные, переплетаются друг с другом.

Проведенные морфологические исследования с использованием световой и электронной микроскопии позволили выявить определенные структурные изменения тканей у пациентов с грыжами. В эпидермисе — истончение слоев и умеренный акантолиз. Наибольшие изменения отмечены в дерме. Уменьшение числа и размеров коллагеновых волокон, их дискретность указывают на существенное снижение механической прочности кожи. Аналогичны изменения в соединительно-тканном каркасе поверхностной

фасции. Укорочение и истончение пучков коллагеновых волокон является структурным проявлением снижения механической прочности фасции. В мышцах истончение, укорочение мышечных волокон, их хаотичность также являются морфологической причиной снижения их механической прочности. Характерно, что во всех изученных тканях, снижение механической прочности которых — одна из причин образования грыжи, выявлены и существенные изменения микрососудов. Эти изменения довольно стереотипны и заключаются в уменьшении относительной объемной доли микрососудов, запустевании их просвета и гиалинозе стенок.

Электронно-микроскопические исследования выявили нарушение базальных мембран, вплоть до их расплавления.

Сравнительный анализ ближайших результатов хирургического лечения больных с послеоперационными грыжами показал эффективность применения НИЛИ в до- и послеоперационном периоде. Гнойно-воспалительные осложнения у этих больных составили 6,7% (2,86% — нагноение послеоперационной раны; 3,8% — инфильтрат в ране), а в группе сравнения — 16,9% (12,87% — нагноение послеоперационной раны; 4% — инфильтрат в ране).

Заключение

Использование низкоинтенсивного лазерного излучения в инфракрасном диапазоне вызывает структурные изменения кожи, особенно фасций и мышц, способствующие укреплению их механической прочности. Кроме того, происходит интенсификация микроциркуляции, улучшающей трофику изученных тканей.

Включение ИК-лазеров в программу предоперационной подготовки больных с послеоперационными грыжами позволило снизить количество нагноений послеоперационной раны в 4 раза.

Литература

1. *Андропова Н.В., Эль-Сайд А.* Причины рецидивов послеоперационных вентральных грыж // *Хирургия*. — 1990. — № 7. — С. 127–128.
2. *Байбеков И.М., Касымов А.Х., Козлов В.И. и др.* Морфологические основы низкоинтенсивной лазеротерапии. — Ташкент: Иби-Сина, 1991. — 224 с.
3. *Гуллев В.А., Старосельская А.П., Зяблицкий В.М. и др.* Состояние сосудов микроциркуляторного ложа брыжейки у интактных и облученных крыс при многократном лазерном облучении области живота // *Физ. мед.* — 1991. — Т. 1, № 1. — С. 31–35.
4. *Гусман Б.Я., Елисеев В.И., Карпов О.Э.* Различные виды лазерных излучений в профилактике нагноения послеоперационных ран // *Новое в лазерной медицине и хирургии*, ч. 1. — Москва, 1989. — С. 15.
5. *Елисеев В.И., Епшин Н.М., Карпов О.Э. и др.* Профилактика послеоперационных раневых осложнений различными видами лазерного излучения // *Низкоинтенсивные лазеры в медицине*, ч. 1. — Обнинск, 1991. — С. 39–42.

6. Жебровский В.В., Токсин К.Д., Ильченко Ф.И. и др. Двадцатилетний опыт лечения послеоперационных вентральных грыж // Вестник хирургии. – 1996. – Т. 155, № 2. – С. 105–108.
7. Земляничкин А.А. Отдаленные результаты грыжесечения // Клин. хир. – 1991. – № 2. – С. 15–16.
8. Илларионов В.Е., Мамонтов А.А., Стрельцов Е.Н. Влияние магнитнолазерного излучения на состояние региональной гемодинамики // Воен.-мед. журн. – 1988. – № 3. – С. 62.
9. Карпов О.Э., Елисеево В.И., Гусман Б.Я. и др. Лазеро-профилактика осложненной после аппендэктомии. – Москва–Видное, 1994. – С. 54–59.
10. Толстых П.И., Герцен А.В., Ливин Г.Д. и др. Способ подготовки операционного поля. – Вып. 7. ИСР РК. – 1992.
11. Champetier S. et al. The repair of recurrent postoperative incisional hernias: objectives and Therapeutic indications (68 cases) // J. Chir. – 1990. – Vol. 127, № 4. – P. 191–198.
12. Cruse P.J.E., Foord R. The epidemiology of wound infection. Surg. Clin. N. Amer. 1980. – Vol. 60, № 1. – P. 27–40.

УДК (616.935+616.981.49)-08:615.849.19

Г.Е. Брилли, И.А. Зайцева, А.А. Шульдяков, А.И. Хворостухина

Низкоинтенсивное лазерное излучение в комплексной терапии острых кишечных инфекций у детей (исследование двойным слепым методом)

Кафедра детских инфекционных болезней и Центральная научно-исследовательская лаборатория Саратовского государственного медицинского университета

Ключевые слова: острые кишечные инфекции, липопероксидация, низкоинтенсивное лазерное излучение

Проблема повышения эффективности терапии острых кишечных инфекций у детей до настоящего времени остается актуальной для практического здравоохранения. Возрастающий уровень лекарственной устойчивости микроорганизмов, нередко встречающаяся непереносимость больными некоторых химиотерапевтических препаратов и развитие аллергических реакций диктуют необходимость поиска новых эффективных методов патогенетической терапии острых кишечных инфекций. Перспективным и хорошо зарекомендовавшим себя методом лечения различных форм инфекционной патологии является использование низкоинтенсивного лазерного излучения (НИЛИ) [6, 7, 11, 13].

Один из возможных механизмов позитивного клинического эффекта НИЛИ при бактериальных инфекциях – активация процессов антиоксидантной защиты клеток и тканей, поскольку усиление перекисного окисления липидов (ПОЛ) клеточных мембран, сопровождающееся выраженным нарушением их структуры и функций, является важным звеном в повреждающем действии микробов и их токсинов. Известно, что НИЛИ обладает способностью нормализовывать основные показатели ПОЛ и системы антиоксидантной защиты (АОЗ), и этот эффект достаточно выражен при его транскутанном применении [1, 2, 8, 9].

The infrared lasers use in surgical management of the post-operative recurrent and giant hernia

I.M. Baibecov, Ju.I. Kaliz, L.Z. Ametov, S.H. Zahidova

The great number of pyo-inflammatory complications conducted to the appearance of the postoperative hernias and frequently stipulated their recurrence that served the cause for LIRL as a preventive of such complications. Laser radiation of the infrared range stimulated the tissue microcirculation and influenced on the processes of regeneration.

IR radiation was used in 58 patients with giant and recurrent postoperative hernias. 79 patients were in the group of comparison without influence of IR radiation.

A series of photooptical and electron microscopic investigation of the abdominoanterior wall was performed in patients with postoperative hernias after IR laser influence.

The clinical assessment of the received results gave a hope. The IR lasers use allowed to reduce the PIC frequency up to 6,7 in comparison with 16,9% in control group.

Цели настоящей работы – изучение характера нарушений процессов липопероксидации и состояния механизмов АОЗ при острых кишечных инфекциях (ОКИ) у детей младшего возраста, а также клинико-лабораторное обоснование возможности применения НИЛИ и витамина Е в комплексной терапии этих инфекций.

Материалы и методы исследования

Наблюдали 46 детей в возрасте от 3 мес. до 3 лет с ОКИ (26 мальчиков и 20 девочек). В этиологической структуре сальмонеллезы составили 13%; шигеллезы – 10,8%; кишечные инфекции, вызванные условно-патогенной флорой – 15,2%; кишечные микст-инфекции – 8,7%; не удалось установить этиологию у 52,3% больных. Среди клинических синдромов гастроэнтериты составили 23,9%; энтероколиты – 34,8%; гастроэнтероколиты – 41,3%. Диагноз устанавливали на основании клинико-эпидемиологических, бактериологических данных и результатов комплексных лабораторных исследований. Тяжесть заболевания определяли по степени токсиколиза, эсикоза, выраженности основных клинических симптомов, по результатам лабораторных методов исследования согласно общепринятым рекомендациям [12].

В работе был использован аппарат АЛТ «Оп-тодан» АЛСПТ-01 с полупроводниковым излу-